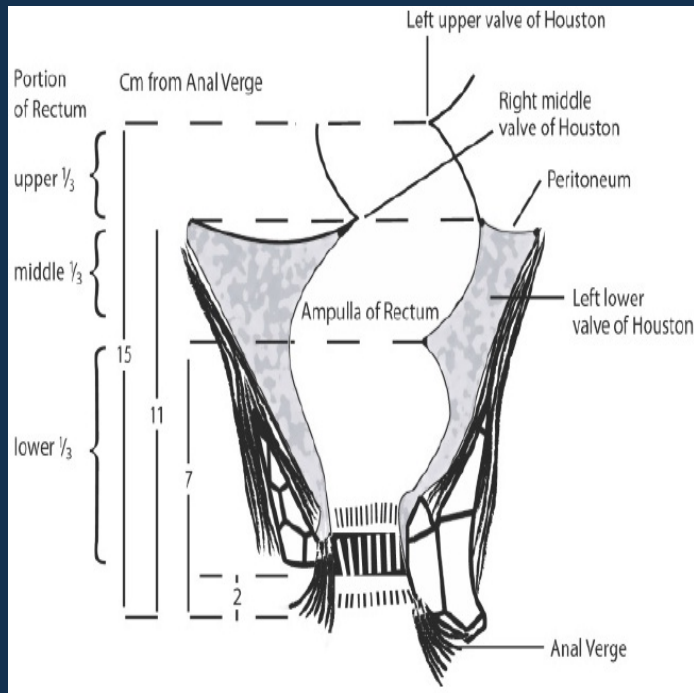


# καρκίνος ορθού: η θέση του ακτινοθεραπευτή ογκολόγου

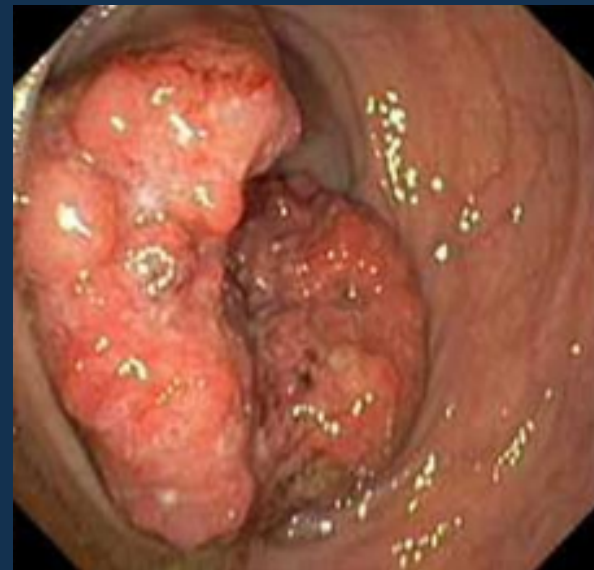Ιωάννης Γεωργακόπουλος  
Ακτινοθεραπευτής Ογκολόγος

# ανατομία & ιστολογία

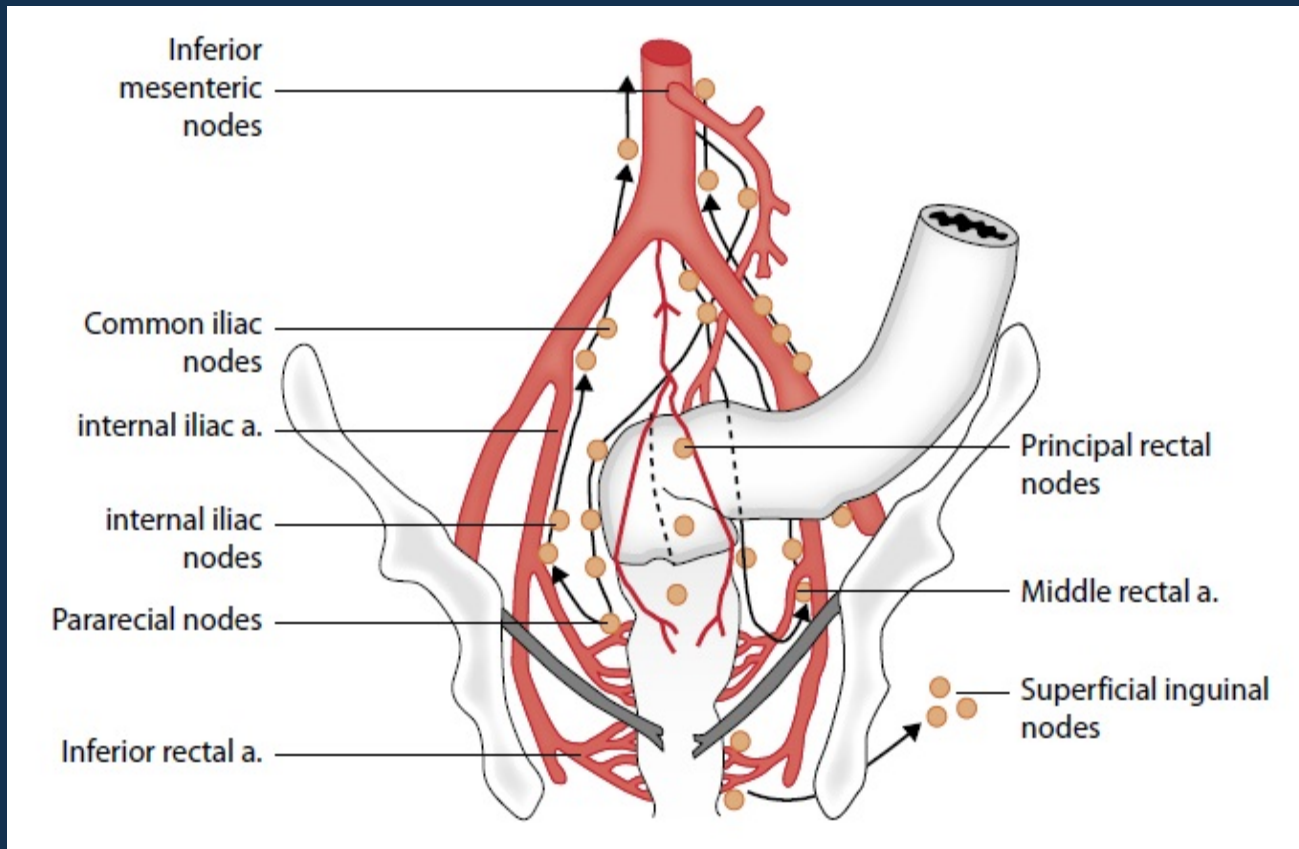


ύπερθεν οδοντωτής γραμμής & κάτωθεν ανάκαμψης περιτοναίου

αδενοκαρκίνωμα



# λεμφαδενική παροχέτευση

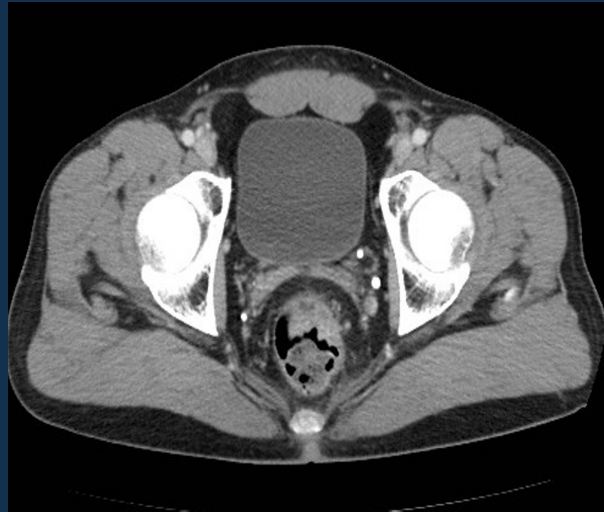

ύπερθεν οδοντωτής → περιορθικοί, λαγόνιοι λεμφαδένες

# σταδιοποίηση

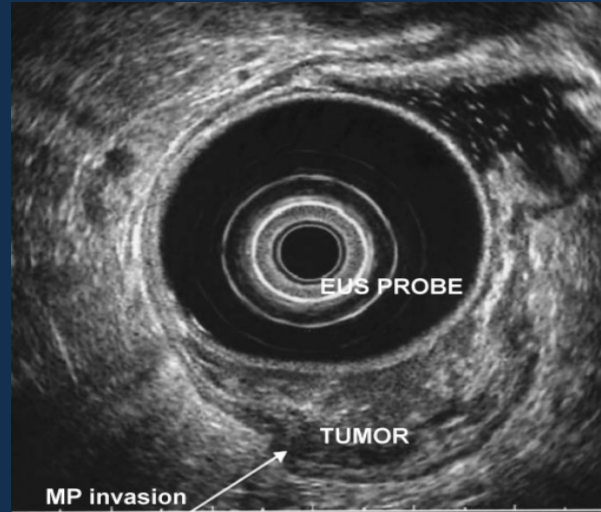
- ιστορικό & κλινική εξέταση: κινητός ή μη, ελκωτικός ή εξωφυτικός, απόσταση από πρωκτικό δακτύλιο, μυικός τόνος, διήθηση παρακείμενων δομών
- κολονοσκόπηση: σύγχρονες πρωτοπαθείς παχέος 5%
- πρωκτοσκόπηση με άκαμπτο ενδοσκόπιο
- CTs θώρακος, άνω & κάτω κοιλίας
- διορθικό υπερηχογράφημα, MRI πυέλου
- PET CT όχι ρουτίνα

# σταδιοποίηση: πρωτοπαθής εστία



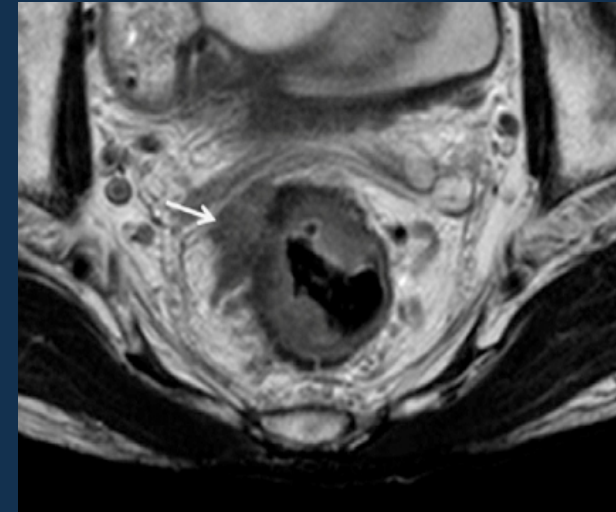
CT

65-75% πρωτοπαθής  
55-65% μεσοορθικοί LNs



TRUS

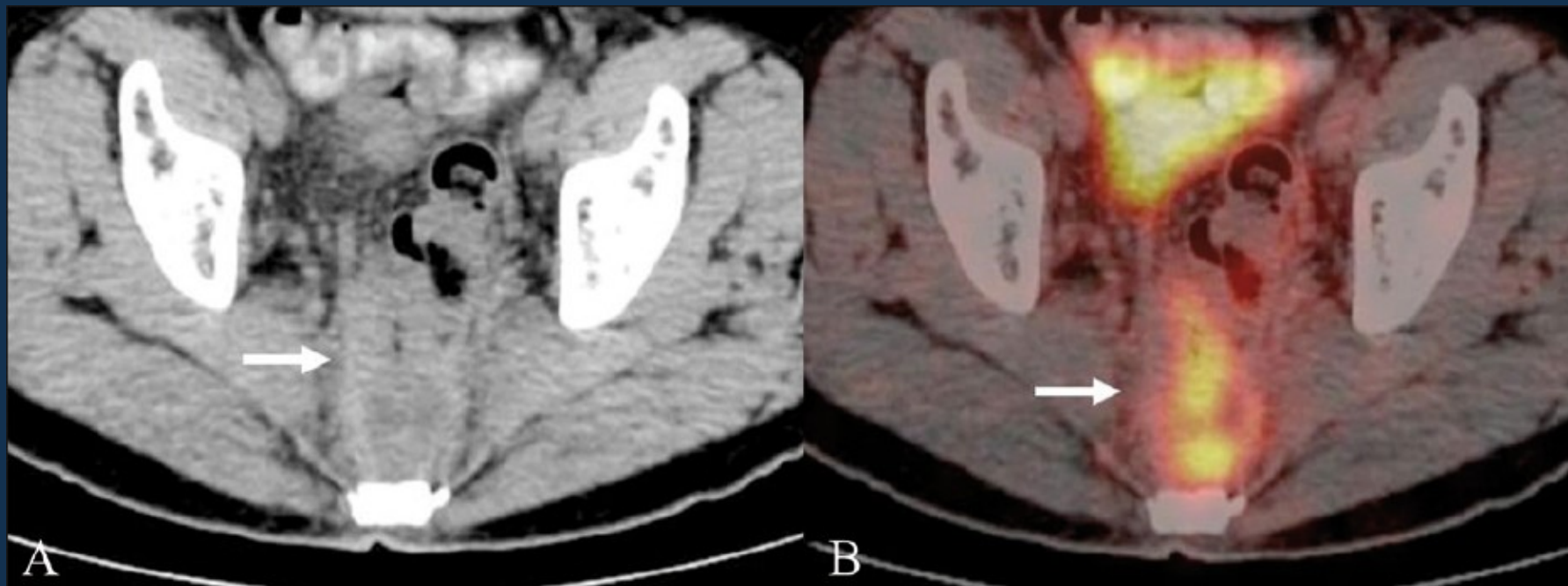
80-95% πρωτοπαθής  
70-75% μεσοορθικοί LNs



MRI

75-85% πρωτοπαθής  
60-65% μεσοορθικοί LNs

# σταδιοποίηση



ο ρόλος του PET δεν έχει διευκρινιστεί

# σταδιοποίηση

## Primary Tumor (T)

- TX Primary tumor cannot be assessed
- T0 No evidence of primary tumor
- Tis Carcinoma in situ: intraepithelial or invasion of lamina propria
- T1 Tumor invades submucosa
- T2 Tumor invades muscularis propria
- T3 Tumor invades through the muscularis propria into the pericolorectal tissues
- T4a Tumor penetrates to the surface of the visceral peritoneum
- T4b Tumor directly invades or is adherent to other organs or structures

## Regional Lymph Nodes (N)

- NX Regional lymph nodes cannot be assessed
- N0 No regional lymph node metastasis
- N1 Metastasis in 1-3 regional lymph nodes
- N1a Metastasis in one regional lymph node
- N1b Metastasis in 2-3 regional lymph nodes
- N1c Tumor deposit(s) in the subserosa, mesentery, or nonperitonealized pericolic or perirectal tissues without regional nodal metastasis
- N2 Metastasis in four or more regional lymph nodes
- N2a Metastasis in 4-6 regional lymph nodes
- N2b Metastasis in seven or more regional lymph nodes

## Distant Metastasis (M)

- M0 No distant metastasis
- M1 Distant metastasis
- M1a Metastasis confined to one organ or site  
(eg, liver, lung, ovary, nonregional node)
- M1b Metastases in more than one organ/site or the peritoneum

Stage	T	N	M	Dukes*	MAC*
0	Tis	N0	M0	-	-
I	T1	N0	M0	A	A
	T2	N0	M0	A	B1
IIA	T3	N0	M0	B	B2
IIB	T4a	N0	M0	B	B2
IIC	T4b	N0	M0	B	B3
IIIA	T1-T2	N1/N1c	M0	C	C1
	T1	N2a	M0	C	C1
IIIB	T3-T4a	N1/N1c	M0	C	C2
	T2-T3	N2a	M0	C	C1/C2
IIIC	T1-T2	N2b	M0	C	C1
	T4a	N2a	M0	C	C2
	T3-T4a	N2b	M0	C	C2
IVA	T4b	N1-N2	M0	C	C3
	Any T	Any N	M1a	-	-
IVB	Any T	Any N	M1b	-	-



# χειρουργικές επιλογές

- τοπική εκτομή (local excision)
  - αυστηρά επιλεγμένα περιστατικά (<8 cm από πρωκτό, <3cm, <30% κυκλοτερής διήθηση, απουσία LVSI, PNI, Gr I ή II)
- χαμηλή προσθία εκτομή (low anterior resection)
  - άνω & μέσο τριτημόριο, διατήρηση σφιγκτήρα
- κοιλιοπερινεϊκή εκτομή (abdomino-perineal resection)
  - κατώτερο τριτημόριο
- ολική μεσο-ορθική εκτομή (total mesorectal excision)
  - “complete removal of the en bloc package contained within the envelope of the visceral sheet of the pelvic fascia, resulting in dramatically reduced rates of local recurrence” Heald Group



# αποτελέσματα χειρουργικής εξαίρεσης

Stage	LF	5-year survival
T1-2N0,M0	<10%	79%
T3-4N0M0, T1N1M0	15-35%	25%
T3-4N1-2M0	45-65%	6%

- μικρές πιθανότητες για θεραπεία διάσωσης
- υποβάθμιση ποιότητας ζωής

# εξέλιξη θεραπευτικών επιλογών

